

**PERITO MEDICO DE OFICIO PRESENTA PERICIA MEDICA.
JUZGADO NACIONAL DEL TRABAJO N° : 72**

**AUTOS: "SAAVEDRA, LUIS HORACIO C/ PROVINCIA ASEGURADORA DE
RIESGOS DEL TRABAJO S.A. S/ACCIDENTE - LEY ESPECIAL"**

EXPEDIENTE N°: 008168/2017

El que suscribe Dr. Alexis Leonardo Rago, Médico Legista, Médico del Trabajo, M.N. Nro 113.148, con domicilio legal en Moreno 850 22 "B", Cap. Fed., con TEL 15-66510618 , inscripto en la AFIP con CUIT Nro 20-25594442-9, IVA Responsable, designado Perito Médico de Oficio en los Autos Caratulados : "SAAVEDRA, LUIS HORACIO C/ PROVINCIA ASEGURADORA DE RIESGOS DEL TRABAJO S.A. S/ACCIDENTE - LEY ESPECIAL"

Previa aceptación del cargo y juramento de Ley viene a cumplimentar la labor encomendada, poniendo a consideración de V.S. y de las partes el presente informe médico-legal.

IDENTIFICACION DEL ACTOR:



Se presenta a la consulta quien dice ser el Sr. Saavedra Luis Horacio, argentino, de 61 años de edad, nacido el 23/02/1956, estado civil soltero, quien acredita su identidad con DNI. N°: 12.031.732, domiciliado en la calle 886 4640, Quilmes, Buenos Aires. Ocupación actual : empleado . Al momento del accidente motivo de esta litis se desempeñaba como empleado.

ANTECEDENTES PERSONALES Y PREEXISTENCIAS :

Sin importancia para esta litis.

ANTECEDENTES LABORALES:

El Actor comenzó a trabajar bajo el servicio de su empleador, Gobierno de la Ciudad Autónoma de Buenos Aires en la categoría de empleado de mantenimiento, con fecha de inicio de actividades el 01 de Septiembre de 2017, cumpliendo un horario laboral de Lunes a Viernes de 09:00 a 16:00 horas.

HECHOS y ANTECEDENTES DE INTERÉS MEDICO LEGAL :

Relata que el día 04 de Diciembre de 2015, a las 16:45 horas aproximadamente y en ocasión en la cual el actor se encontraba dirigiéndose desde su lugar de trabajo hacia, su domicilio, conduciendo un motovehículo, informa accidente in itinere cuando al pasar por un charco pierde el control del rodado cruzándose de carril y finalmente colisiona con un colectivo, sufriendo como consecuencia traumatismo de rodilla derecha.

A raíz de las lesiones presentadas el Actor fue asistido por personal medico en el lugar del hecho, decidiendo su traslado por ambulancia al Hospital Eduardo Soller, donde luego de estabilizar al actor se decide la derivacion a prestadores de su ART, Clinica Modelo Lanús, en donde con diagnostico de traumatismo ocular izquierdo y traumatismo de rodilla izquierda donde recibió prestaciones medicas y farmacológicas, para luego decidir su derivación por la afeccion en su ojo izquierdo a un centro medico especializado, Clinica Salud Ocular S.A. en donde se le indico intervención quiurgica.

Actualmente informa padecer dolor e impotencia funcional en rodilla derecha, ceguera en ojo izquierdo y reacción vivencial por los hechos ocurridos.

EXAMEN FISICO:

Dice ser diestro. Refiere que no presenta otras alteraciones a lo ya mencionado, a consecuencia de las dolencias sufridas a las órdenes de la empresa bajo la cual trabajaba en dicha oportunidad como empleado de mantenimiento, a lo ya descripto. Es un hombre de edad adulta, de contextura física normal, de 61 años de edad.

Se circunscribe el examen medico legal a las zonas afectadas ya que en el examen de los aparatos y sistemas no presenta alteraciones dignas de mencion para resolución de la litis.

Region ocular :



Presenta ptosis palpebral izquierda. Informa visión bulto en ojo izquierdo a raíz del accidente padecido y por el cual refiere haber recibido tratamiento oftalmológico quirúrgico.

Exploracion articular de Rodilla izquierda :

<i>Rodilla derecha</i>	<i>Flexion</i>	<i>Extension</i>
<i>Movilidad</i>	<i>110°</i>	<i>0°</i>

Marcha no claudicante.

Fórmula térmica : conservada.

Palpacion en interlínea articular : No despierta dolor.

Bostezos interno y externo : Negativos.

Cajón anterior : ++/+++++

Cajón posterior : Negativo

Signos de mac Murray, Steimann II y Bragard : Negativos.

Test de Lachman : Negativo.

Choque rotuliano : Negativo.

Perimetria cuadricipital, con punto de reparo a 7 cms del polo rotuliano superior :

Rodilla izquierda : 44 cms, Rodilla derecha 46,5 cms.

Resto del examen sin particularidades.

ESTUDIOS ANALIZADOS :

RMN Rodilla izquierda :

A nivel de la rodilla izquierda no se identifican lesiones oseas focales significativas. Adecuada cantidad de liquido articular. Ligamentos cruzados posteriores y colaterales impresionan normales. Mala definición del ligamento cruzado anterior, lo que podría corresponder a ruptura del mismo. No se observan alteraciones significativas de la morfología de ambos meniscos. Grupos musculares impresionan normales.

RMN Rodilla izquierda :

Ruptura en la inserción femoral del ligamento cruzado anterior. Abundante cantidad de liquido de aspecto reactivo. Gonartrosis con osteofitos hipertróficos de proyección marginal.

Interconsulta oftalmológica :

Presenta estrabismo convergente postraumático en el OI con disminución de la agudeza visual (-1/10) y campo visual patológico (isla central) que se valora con 45% de incapacidad de origen oftalmológico. Dr. Ramon Galmarini. Medico Oftalmologo. MN 69677.

EXAMEN PSIQUIÁTRICO

Hábito externo: acorde a edad, sexo, y nivel sociocultural.

Aspecto psíquico: normotípico.

Actitud psíquica: de colaboración.

Funciones psíquicas:

- 1) Orientación autopsíquica y alopsíquica: conservada con conciencia de situación y de enfermedad.*
- 2) Atención: sin particularidades.*
- 3) Sensopercepción: sin particularidades.*
- 4) Ideación: Con contenidos vinculados a los hechos en autos.*
- 5) Asociación de ideas: Con tendencia a asociar su pensamiento a los hechos padecidos.*
- 6) Juicio: conservado.*

- 7) *Raciocinio: Dentro de parámetros normales.*
- 8) *Pensamiento: Respecto de la forma normal.*
- 9) *Imaginación: Sin particularidades.*
- 10) *Memoria: Con conciencia de situación. .*
- 11) *Afectividad: Labilidad emocional.*
- 12) *Actividad: Sin particularidades.*
- 13) *Conducta alimentaria: Sin particularidades.*

Conclusiones de Psicodiagnostico obrante en autos :

Se concluye que la lesión sufrida por el evaluado produjo una alteración patológica en su personalidad alterando su funcionamiento psíquico y equilibrio básico, provocando cambios tanto en la esfera emocional como física. Es posible establecer que tales cambios y trastornos se constituyen como novedosos en la historia del mismo. La estructura de personalidad de éste es compatible con una configuración cuyos recursos psíquicos le permitieron un adecuado ajuste y adaptación a la realidad. Como reacción al hecho mencionado y la imposibilidad de una recuperación deseada, el evaluado ha desarrollado conductas que han alterado las manifestaciones emocionales. Su estado psíquico actual muestra estar consolidado ya que las alteraciones permanecen en la actualidad.

Por lo tanto se concluye que el evaluado presenta : Trastorno de ansiedad generalizado crónico con síntomas moderados DSM IV. De acuerdo al baremo de Ley 24557 el presente cuadro se concide con un desarrollo neurológico (RVAN Grado III) correspondiente a una incapacidad psicológica del 20% de la t.o.

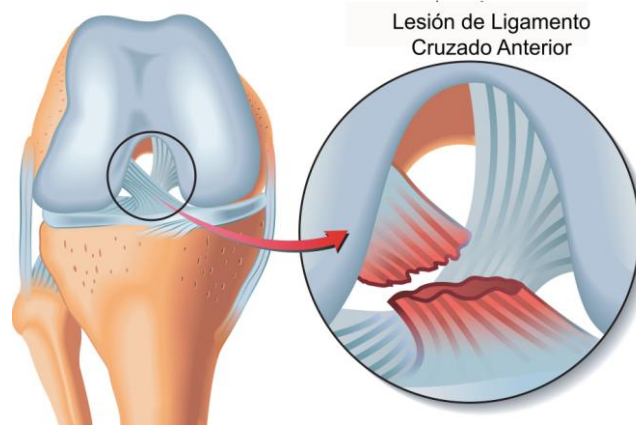
Cuando se produce una lesión en el cuerpo se remueven estructuras psicológicas muy rudimentarias que hacen que nuestra atención se centre en el funcionamiento del cuerpo y en su mejoramiento, pero cuando ello no sucede la atención se centra en la imposibilidad de no poder hacer y en la mejoría a futuro como inalcanzable debilitándose así los recursos psicológicos con los que se cuenta.

La imposibilidad de hacer como acto rutinario y habitual provoca en la persona una condición de perdida acompañada de sufrimiento.

Corresponde señalar que las limitaciones y malestares físicos que padece a diario operan como un estresor psicosocial susceptible de generar ansiedad.

CONSIDERACIONES MEDICO- LEGALES:

LESIONES DE LOS LIGAMENTOS DE LA RODILLA



Junto con las lesiones meniscales, las lesiones de ligamentos o esguinces de la rodilla son las mas frecuentes de producirse en traumatismos de esta articulación. Los ligamentos juegan un rol muy importante en la estabilidad de la rodilla y por lo tanto su ruptura llevará a una inestabilidad ya sea aguda o crónica.

La estabilidad de la rodilla está mantenida por elementos anatómicos pasivos, entre los cuales se encuentran los ligamentos, cuya lesión dará signos de laxitud en distintos planos y consecuentemente inestabilidad articular, y por otra parte elementos anatómicos activos representados fundamentalmente por los músculos. De este hecho cabe comprender que una rodilla puede ser laxa pero estable o, a la inversa, puede ser inestable sin ser laxa.

Mecanismo de lesión

Con fines didácticos los ordenaremos en cinco situaciones :

Mecanismo con rodilla en semiflexión, valgo forzado, y rotación externa de la tibia: puede producir una lesión del L.L.I., ruptura meniscal interna y ruptura del L.C.A. Este conjunto de lesiones corresponde a la llamada "triada maligna de O'Donogue".

Mecanismo con rodilla en ligera flexión, varo forzado y rotación interna de la tibia que provocara una lesión de L.C.A., luego una lesión de L.L.E. y ruptura meniscal interna o externa.

Mecanismo con rodilla en extensión y valgo forzado que provocara una lesión del L.L.I. y secundariamente una lesión del L.C.A. o del L.C.P.

Mecanismo con rodilla en extensión y varo forzado que producirá una lesión de L.L.E. y de L.C.P. y L.C.A.

En el plano frontal puro, un choque directo en la cara anterior de la rodilla puede provocar una lesión de L.C.P., o una hiperextensión brusca puede provocar una lesión pura de L.C.A.

Cuadro clínico

Al examen físico se encontrará una rodilla con dolor, en posición antiálgica en semiflexión, impotencia funcional relativa a la marcha, con signos de hemartrosis en caso de haber lesión de ligamentos cruzados, o sin derrame en caso de lesión aislada de ligamentos laterales; el dolor puede ser más intenso en los puntos de inserción de los ligamentos laterales o en el eventual sitio de su ruptura y el signo más patognomónico de lesión de los ligamentos laterales será la existencia del signo del bostezo, ya sea medial o lateral, que debe ser buscado en extensión completa y en flexión de 30°.

En caso de lesión de los ligamentos cruzados, serán positivos el signo del cajón anterior en caso de lesión de L.C.A., o del cajón posterior en caso de lesión del L.C.P.; en presencia de una lesión de L.C.A. aguda, el signo del cajón anterior puede ser negativo y deberá buscarse simultáneamente el signo de Lachman. Otro signo que puede ser positivo en presencia de ruptura del L.C.A. es el signo del jerk test o pivot shift.

El estudio radiológico en dos planos permitirá descartar la existencia de fracturas o arrancamientos óseos a nivel de las inserciones de los ligamentos; el estudio radiológico dinámico en varo y o valgo forzado, idealmente con anestesia, será de gran utilidad para evidenciar la ruptura de ligamentos laterales, obteniéndose una apertura anormal de la interlínea articular interna o externa, o un desplazamiento anterior o posterior en caso de ruptura de ligamentos cruzados. La calcificación de la inserción proximal del L.L.I. producida por la desinserción del ligamento en el cóndilo femoral interno, lleva el nombre de enfermedad de Pellegrini-Stieda.

El diagnóstico inicial es muchas veces difícil, por el dolor y por lo habitual de lesiones combinadas y asociadas a lesiones meniscales (frecuente la lesión del L.L.I. y menisco interno, por ejemplo), pero del punto de vista ligamentario, el clínico debiera tratar de precisar si la lesión afecta a las estructuras periféricas del compartimiento interno o externo, o si afecta a los ligamentos cruzados (el L.C.A. es el más frecuentemente lesionado, siendo el L.C.P. sólo ocasionalmente afectado).

La evolución natural de una ruptura de ligamentos llevará a una inestabilidad crónica de rodilla, que provocará en el paciente la sensación de inseguridad en su rodilla, la presencia de fallos (siente que la rodilla "se le corre"), episodios de hidroartrosis a repetición, impidiéndole una actividad deportiva y aun limitación en muchas actividades de la vida sedentaria.

Tratamiento

Las lesiones del L.C.A. plantean una controversia terapéutica que deberá ser analizada para cada paciente, considerando su edad, actividad general, laboral y deportiva, y el grado de inestabilidad de su rodilla; una ruptura de L.C.A. puede ser compensada por los elementos estabilizadores activos (fundamentalmente musculatura del cuádriceps e isquiotibiales), especialmente en adultos mayores, de actividad sedentaria. En caso del diagnóstico precoz de una ruptura de L.C.A. aguda en un paciente joven y deportista, la indicación será la reparación inmediata, y en éste sentido ha sido de gran utilidad el uso de la técnica artroscópica, tanto para confirmar el diagnóstico como para intentar la re inserción.

Datos fundamentales en la toma de decisiones terapéuticas :

Sensación subjetiva de inestabilidad. En efecto, cuando el paciente nos refiere que la rodilla "se le va o le falla", estamos frente a unos de los datos más importantes a la hora de la decisión quirúrgica. Plantearemos al paciente algunas situaciones de la vida cotidiana y la sensación de inseguridad durante la misma.

Valoración exploratoria de la inestabilidad. Consiste en determinar clínicamente la inestabilidad mediante pruebas específicas que lo determinen (Ver la rodilla aguda). En el caso de la inestabilidad anterior, el test de Lachman y el resalte en rotación interna (RRI) son las pruebas objetivas de la inestabilidad. Durante la realización del RRI, el paciente reconoce el resalte como su propia sensación de inestabilidad ("sí, eso es lo que a mí me pasa").

Datos secundarios en la toma de decisiones terapéuticas :

La edad. La inestabilidad anterior evoluciona más rápidamente y de forma más agresiva cuanto más joven es el paciente. Así, a los 16 años una inestabilidad menor, se convertirá en pocos años en una inestabilidad compleja y multidireccional (globalización de la inestabilidad), en tanto que en una persona de más de 40 años la progresión es lenta e incluso nula.

Las inestabilidades graves se corregirán quirúrgicamente a cualquier edad, en tanto que las inestabilidades leves o medianas se intervendrán preferentemente en pacientes jóvenes.

La actividad laboral y deportiva. Cuanto más activo es el paciente peor tolerará la inestabilidad. La actividad deportiva especialmente en deportes de giro y contacto es especialmente mal tolerada por la rodilla inestable.

Los exámenes complementarios. Se utilizan para confirmar la inestabilidad y valorar la presencia de lesiones meniscales o cartilagosas asociadas a la insuficiencia del LCA. Hay que hacer una mención especial a la hora de hablar de la resonancia magnética (RMN), ya que, en contra de la creencia popular, la RMN no es una prueba válida para determinar la magnitud de la inestabilidad. Al tratarse de una imagen de una rodilla estática no nos ofrece datos importantes a la hora de tomar la decisión quirúrgica, aunque nos informa con gran fidelidad acerca de las lesiones menisco-cartilagosas acompañantes así como la localización y la anatomía de la ruptura ligamentosa lo que, en combinación con los datos anteriores nos ayudará a tomar la decisión quirúrgica.

Existen otras pruebas dinámicas bajo control radiológico (Lachman activo radiográfico) o dinamométricas bien mecánicas o con control informático (KT 1000 y KT 2000), de gran utilidad en la determinación del grado de inestabilidad como en el seguimiento posquirúrgico.

CONCLUSIONES MEDICO- LEGALES:

- a. *En cuanto a las lesiones que presenta el Sr. Saavedra Luis considero que, desde el punto de vista psicofísico, presenta como manifestacion invalidante,*

limitación funcional de rodilla por lesión ligamentaria de cruzado anterior, ceguera postraumática de ojo izquierdo y RVAN Grado III.

- b. La hechos denunciados en autos constituyen un mecanismo lo suficientemente idóneo para producir lesiones.*
- c. El Actor no presenta limitaciones funcionales ni secuelas a nivel de las otras articulaciones examinadas.*
- d. Baremos de referencia utilizado : Baremo de ley 24557.*

QUANTUM PARCIAL DE INCAPACIDAD:

Rodilla izquierda. Limitacion funcional6,00%
Pérdida total de la visión de un ojo. Ptosis palpebral con pupila descubierta (CRR 94,00% de 47,00%).....44,18%
Reaccion Vivencial Anormal Grado III(CRR 50,18% de 20,00%).....10,03%

Subtotal : 60,21%

FACTORES DE PONDERACIÓN:

DIFICULTAD PARA REALIZAR SUS TAREAS: alta, 20% del 60,21% = 12,04%
AMERITA RECALIFICACIÓN: Si = 6,02%
FACTOR EDAD (de 31 y mas años): = 1,00%

QUANTUM GLOBAL DE INCAPACIDAD: 65,00% DE LA TOTAL OBRERA, PARCIAL Y PERMANENTE, DESDE EL PUNTO DE VISTA PSICOFISICO, APLICANDO LOS FACTORES DE PONDERACION, LOS CUALES EN SU INCLUSION SUPERAN AL 66% Y POR LO TANTO EL VALOR MAXIMO DE LA INCAPACIDAD SERA DEL 65% CONFORME BAREMO DE LEY.

PETITORIO

Habiendo finalizado el trabajo encomendado, respetuosamente solicito que V.S.:

- a) Tenga por presentado mi informe en legal tiempo y forma.*
- b) Ordene agregar el presente informe en autos y de traslado a la partes.*
- d) Los puntos de Pericia han sido oportunamente contestados durante el desarrollo del Informe Pericial presentado.*
- c) Oportunamente regule los honorarios correspondientes, teniendo en cuenta la calidad, contenido, valor probatorio y extensión del trabajo realizado.*
- f) A los efectos fiscales denuncio mi N° de CUIT 20-25594442-9 y me hallo como Responsable Inscripto, por lo que al momento del depósito de honorarios se considere el depósito del IVA.*

***ES TODO CUANTO TIENE QUE
INFORMAR ESTE PERITO A V.S.
A QUIEN DIOS GUARDE.
PROVEER DE CONFORMIDAD
SERÁ JUSTICIA.***